

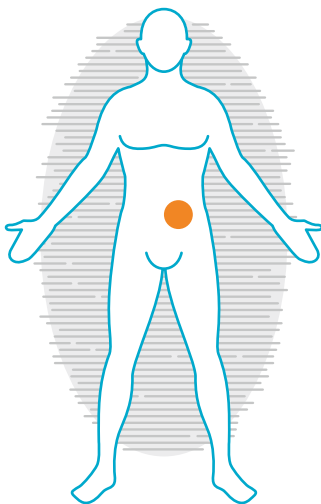


## Post-operative Wundheilungsstörungen

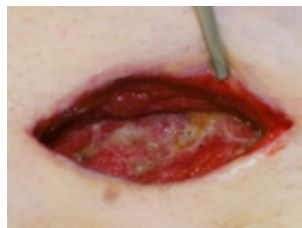»Für mich von Bedeutung war, dass ich keine Schmerzen bei den Verbandwechseln hatte und eine gute Intimpflege durch Duschen möglich war. Meine Sorge bezüglich des Auftretens einer neuerlichen Infektion war hinfällig.«



Uri S., 49 Jahre alt, litt unter einer post-operativen Wundheilungsstörung.



### Die Wunde



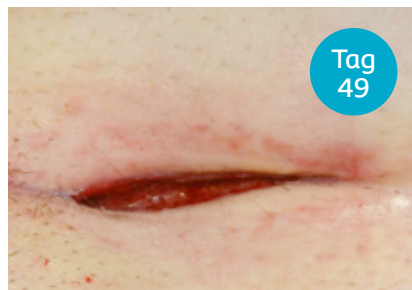Länge 28 mm  
Breite 40 mm  
Tiefe 65 mm

Tag  
0

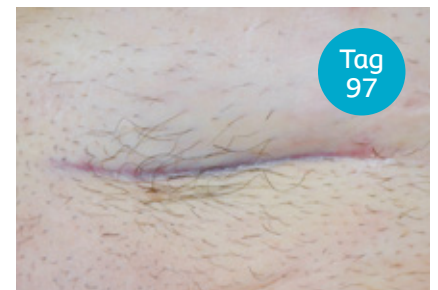Uri S. musste sich nach einer Herniotomie in 2017 einer erneuten Operation unterziehen. Im weiteren post-operativen Verlauf kam es zu einer Nahtdehiszenz mit Abszessbildung. Teilweise entstandenes nekrotisches Gewebe wurde während des Eingriffs entfernt. Die Wunde wurde offen gelassen, um sekundär abheilen zu können. Da die Wunde mehr als 2 cm tief war, wurde Biatain® Silicone zunächst in Kombination mit einem Alginatverband genutzt. Mit fortschreitender Heilung wurde Biatain® Silicone als Primärverband weiterverwendet. Nach 97 Tagen war die Wunde komplett verheilt.



Tag  
30



Tag  
49



Tag  
97

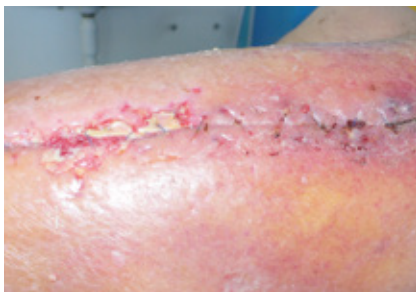

## Teilen Sie Ihre Erfahrung

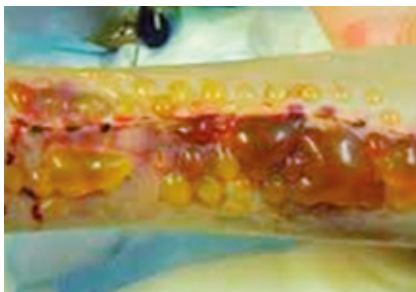
Teilen Sie Ihre Erfahrung – wir möchten gerne erfahren, wie Biatain® Silicone Ihren Patienten helfen konnte.

# Wundversorgung bei post-Op-Wunden

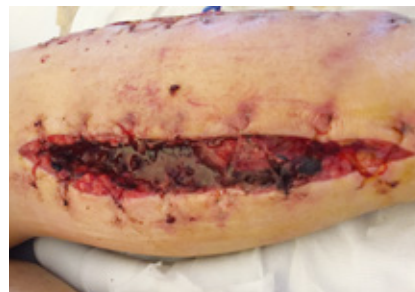## Typische Herausforderungen



Infektionen können die Heilung verzögern.



Spennungsblasen treten am häufigsten am 5. oder 6. post-operativen Tag auf.<sup>1</sup>



Das Vorkommen von Wunddehiszenzen liegt bei bis zu 6%.<sup>2</sup>

## Die Versorgung von post-Op-Wunden mit 3DFit Technologie®

### Wölbung zum Wundgrund



Der Schaumverband wölbt sich zum Wundgrund, stellt einen direkten Kontakt her und reduziert die Ansammlung von Wundexsudat.

### Vertikale Absorption



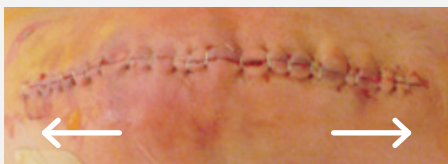Die Mikrokapillaren absorbieren Wundexsudat vertikal und so werden Wundrand und -umgebung geschützt.

### Hohes Rückhaltevermögen



Exsudat wird auch unter Kompression sicher im Verband gespeichert, das Mazerationsrisiko und das Risiko einer Infektion werden reduziert.

## Chirurgische Eingriffe können sich bis zu 22 % ausdehnen.<sup>3</sup>



QR Code einscannen und Applikationshinweise zu den länglichen Größen ansehen.

Abgerundete Ecken reduzieren ein Aufrollen des Verbandes.



Flexibles Material, welches sich beim Anschwellen ausdehnen kann.

Sanfte Haftung, die nicht an der Naht haftet und schmerzfrei abzulösen ist.

1. Cosker T et al. Choice of dressing has a major impact on blistering and healing outcomes in orthopaedic patients. J Wound Care. 2005;14(1):27-9. 2. Poole GV. Mechanical factors in abdominal wound closure. The prevention of fascial dehiscence. Surg. 1985;97:631-9. 3. Clarke JV, Deakin AH, Dillon JM, Emmerson S and Kinninmonth AWG. A prospective clinical audit of a new dressing design for lower limb arthroplasty wounds. J Wound Care. 2009;18 (1):5-11.